Chd. 23

R31438

Digitized by the Internet Archive
in 2015

https://archive.org/details/b21705574

Das Nabelbläschen

ein constantes Gebilde

in der

Nachgeburt des ausgetragenen Kindes.

Von

Dr. Bernhard Sigmund Schultze,

Professor der Geburtshülfe in Jena.

Mit 6 Steindrucktafeln.

Leipzig,

Verlag von Wilhelm Engelmann.

1861.

Es ist die Aufgabe dieser Blätter nicht, die embryogenetische Bedeutung des Nabelbläschens zu besprechen. Tiefer eindringende embryologische Studien werden vielleicht im Stande sein, selbst dem, was wir durch C. F. Wolff's, Bischoff's, Remak's und Anderer glänzende Forschungen über die Entstehung und Function des Nabelbläschens wissen, noch Manches hinzuzufügen; hier soll nur von dem auch beim Menschen bis ans Ende der Schwangerschaft constant nachzuweisenden Ueberrest des ausgedienten Nabelbläschens die Rede sein. Während dieses Ueberbleibsel des Nabelbläschens in den menschlichen Eihüllen reifer Kinder bereits vor beinahe zweihundert Jahren gesehen und beschrieben worden war, bevor man von der Existenz eines Nabelbläschens beim Menschen, geschweige von seiner Bedeutung etwas wusste, so ist im Gegentheil jetzt, da uns durch die Untersuchungen berühmter Forscher die hohe Bedeutung des Nabelbläschens für die Entwicklung der Wirbelthiere bekannt ist, die Persistenz dieses Gebildes bis zum Ende auch der menschlichen Schwangerschaft nicht allgemein bekannt. Wichtig aber ist diese Persistenz nicht nur insofern, als durch sie ein als wesentlich hervorgehobener Unterschied zwischen dem menschlichen Ei und dem der meisten Säugethiere schwindet*), sondern auch deshalb, weil manche, selbst geburtshülflich wichtige Anomalieen im Verhalten des Amnion zum Nabelstrang aus dem Schicksal des Nabelbläschens schon jetzt sich erklären lassen und weil es vielleicht weiteren Forschungen gelingen wird, selbst für Anomalieen der frühesten Bildung des Embryo aus dem in der Nachgeburt des gebornen Monstrum noch nachweisbaren Nabelbläschen causalen Aufschluss zu gewinnen.

Nicolaus Hoboken in seiner *Anatomia secundinae humanae repetita*, Ultrajecti 1675, beschreibt in mehreren Nachgeburten reifer und fast reifer Kinder das Nabelbläschen so vortrefflich, dass man heut kaum eine bessere Beschreibung desselben, wie es dem unbewaffneten Auge meist sich darstellt, geben kann. Da heisst es pag. 37: »Hoc autem in Amnio singulare esse animadverti, quod viderem circa ejusce extremitatem *quasi-glandulam*, aut potius *granu-*

*) Th. L. W. Bischoff, *Entwicklungsgeschichte der Säugethiere und des Menschen*, Leipzig 1842. (S. Th. v. Sömmering, vom *Bau des menschlichen Körpers*. Siebenter Band) pag. 131: »Es zeigt sich hier nur ein wesentlicher Unterschied zwischen dem menschlichen Eie und dem der meisten Säugethiere, dass, während bei diesen die Nabelblase oft eine bedeutende Grösse erreicht, während des ganzen Fötuslebens für sich erkennbar bleibt und selbst bei einigen, wie den Nagern, eine bleibend wichtige Rolle spielt, indem sie dem Chorion, mit Ausnahme der Placentarstelle, Gefässe zuführt, sie hier bei dem Menschen nur eine geringe Ausbildung erhält, früh schon für den Embryo und das Ei ihre Bedeutung verliert, und früher oder später ganz verschwindet.«

lum ovalis figurae, albicans, grano *Cannabino* ferme aequale. Quod, studio examinandi actus, aperui: sed inclusam inveni *materiam* quam *albicantem*, *viscosam ramosamque induratam.*« Ferner pag. 217: »Dumque illam membranam tenuissimam prae ceteris oculis percurrebam, in conspectum iterum veniebat ei intextum aliquod *corpusculum glandulosum* quasi, albicans, oblongum, *seminis Cannabini* magnitudinem ac figurationem referens. Sed, uti in priore subjecto nuper occurrebat *extra* Placentae *circumferentiam*, aut limbum, et in *Amnio*: sic nunc in membrana memorata media, ubi superficiei placentae incumbit, prope *Funis extremum Placentae proximum*, cernere dabatur. Et dum aperirem, deprehendi esse *vesiculam* quasi, et membranulam, *cinerei coloris materiam induratam continentem*, membranae dictae innexam.«

Die erste der angeführten Hoboken'schen Beobachtungen betrifft die Eihüllen eines sechs Wochen zu früh gebornen, die letzte die eines ausgetragenen Mädchens. Ausserdem finde ich bei Hoboken das Nabelbläschen nicht erwähnt.

Nun hatte zwar Gualtherus Needham wenige Jahre früher die Nabelblase vieler Säugethiere und ihren Inhalt beschrieben, auch ihre Bedeutung für die Ernährung des Fötus geahnt; in seiner *Disquisitio anatomica de formato foetu*, Londini 1667 heisst es auf pag. 195, wo er von der Anatomie des Hundeembryo spricht: »Hoc feliciter si executus fueris, invenies cavitatem rubellae tunicae destinatam, quae illic sub placenta delitescens utraque sui extremitate caruncula alba quasi ligamento membranis vicinis affigitur. Caetera minutissimis fibris locis contiguis adnectitur; neque aliter cum quacunque foetus parte communicat, quam quod a mesenterio duo vasa arteriam nempe a caeliaca, venam a porta recipit. Haec membrana, ut prius dictum, figura quidem allantoides est, usu tamen longe alia quam allantoides bubula, aut ovilla. *Humorem nempe in se generosissimum continet, qui in initio gestationis copiosissimus est*, et liquorem amnii quantitate superat. Progressu temporis vasorum dictorum opera absumitur, ita ut sub finem tunica omnino vacua compareat« und auf pag. 79 desselben Werkes hatte er gesagt: »Utcunque demum sit de hisce animalibus (cane, fele et cuniculis, forte etiam aliis) certo dici potest, quod sunt *oviparis proxima* . . . . . Hoc tamen discrimine fit, quod vitellus, cujus ista sunt vasa, ultimo in loco absumitur, quum e contra liquor hic caninus primus in nutritionem cedit, et licet initio gestationis copiosus est, tamen ante partum prorsus evanescit, et ne guttulam quidem in membrana relinquit. Adeo ut si recte computemus, vasa vitellaribus respondeant.« Aber eine Analogie mit diesen Needham'schen Beobachtungen lag für Hoboken noch zu fern, namentlich da beim Menschen etwas Aehnliches nicht beobachtet worden war. Hoboken enthält sich auch, und gewiss mit Recht, jeder Deutung des beschriebenen Körpers, pag. 220 sagt er: »Quinimo cogitare oportet, quod a casu tali, *praeter ordinem* contingente, ad *ordinariam constitutionem* (de qua sane nunc loquimur) vacillet consequentia.«

Erst Albinus, *De Allantoide*, Leiden 1730, Noortwyk, *Uteri humani gravidi anatome et historia*, Lugduni Batavorum 1743, gaben gute Beschreibung und Abbildung ganz junger menschlicher Embryonen mit ihren Nabelbläschen.

Nachdem dann an jüngeren menschlichen Embryonen das Nabelbläschen mehrfach beobachtet worden, ist William Hunter, soviel ich aus den Schriften jener Zeit ersehe, der Erste

nach Hoboken, der dasselbe wieder im reifen Ei beobachtete. In der nach seinem Tode herausgegebenen *Anatomical description of the human gravid uterus*, London 1794, die mir nur in der Froriep'schen Uebersetzung, Weimar 1802 *Anatomische Beschreibung des schwangeren menschlichen Uterus*, vorliegt, beschreibt er pag. 67 sehr genau die Vesicula alba, umbilicalis und den Ductus, welcher von ihr zum Nabelstrang und durch denselben hindurch sich verfolgen lasse. In der Nachgeburt völlig ausgetragener Kinder, sagt er, sei das Nabelbläschen sehr oft ganz unsichtbar; daraus geht hervor, dass er es auch hier oft gesehen hat.

Nach Hunter sahen das menschliche Nabelbläschen viele Anatomen, doch wurde seine Persistenz bis zur Reife des Kindes für Ausnahme gehalten. So sagt Joh. Fr. Meckel, *Handbuch der menschl. Anatomie*, Bd. IV. p. 724, dass er es unter einer sehr beträchtlichen Menge von Nachgeburten nur zweimal gesehen habe. Velpeau, *Embryologie ou Ovologie humaine*, Bruxelles 1834, sagt vom Nabelbläschen auf pag. 28: »Quelquefois on ne la trouve plus dès le troisième mois tandis que, dans d'autres circonstances, on la rencontre encore sur des produits de quatre, cinq et six mois.« Im reifen Ei hat hiernach Velpeau das Nabelbläschen nicht gesehen. E. H. Weber in Hildebrandts *Handbuch der Anat. d. Menschen* IV, 1832, p. 509, beschreibt das Nabelbläschen, wie man es zuweilen im menschlichen Ei auch noch nach der Bildung der Placenta finde, ob er es im reifen Ei gesehen habe, ist nicht ersichtlich. Bischoff in seinen *Beiträgen zur Lehre von den Eihüllen*, Bonn 1834, p. 57 berichtet von einem einzelnen Fall, in welchem er in den ausgetragenen Eihüllen das Nabelbläschen mit dem Dottergang und den Verzweigungen eines blutführenden Gefässes vorzüglich erhalten fand, erklärt sich aber gegen die Ansicht, dass sich zu dieser Zeit immer noch Spuren des Nabelbläschens finden sollen.

Der Erste, der das constante Vorkommen des Nabelbläschens noch im ausgetragenen menschlichen Ei behauptet, ist A. F. J. C. Mayer. In seinen *Icones selectae praeparatorum musei anatomici*, Bonnae 1831, heisst es pag. 26: »Vesicula umbilicalis in fetu humano sano a primo embryonis incremento usque ad ultimum ejus evolutionis diem constanter animadverti potest. In placenta gemellorum maturorum ambas vesiculas umbilicales distinguere accidit.« Ferner in den *Verhandlungen der Leop. Carol. Academie* XVII, II, 1835, pag. 534: »Stets fand ich bei der Zergliederung des reifen Eies, wenn dasselbe nur gesund, unversehrt und nicht zerrissen war, das Nabelbläschen.« Den von Hunter gut beschriebenen Ductus omphalo-entericus leugnet Mayer, und zwar nicht nur am ausgetragenen, sondern überhaupt auch an dem ganz jungen Embryo, und lässt sich durch diese seine Meinung sogar bestimmen, zu bezweifeln, dass Hunter überhaupt das Nabelbläschen gesehen habe. Wahrscheinlich wegen der mannichfachen irrthümlichen Anschauungen, welche in dem genannten Mayer'schen Aufsatz niedergelegt sind, fand auch Mayer's richtige Beobachtung von der regelmässigen Persistenz des Nabelbläschens nicht die Beachtung, die sie verdiente. Wir sehen in der heutigen Literatur mehr und mehr die Ansicht von der Persistenz des menschlichen Nabelbläschens sich verlieren*). Ich führe an, was ich in den neueren Autoren darüber finde. Valentin in seiner *Entwicklungsgeschichte*

*) Kölliker, *Entwicklungsgeschichte des Menschen*, Leipzig 1861, führt die Persistenz des Dottersackes an auf Grund der in der deutschen Klinik 1858, No. 28 von mir gegebenen vorläufigen Mittheilung.

des Menschen, Berlin 1835, sagt pag. 110: »Dass man häufig noch die Ueberreste der Nabelblase in den reifen Fruchthüllen des Menschen finde, ist eine nichts weniger als neue Erfahrung.« Auch in seinem *Grundriss der Physiologie*, Braunschweig 1850, III. Aufl. äussert er sich in demselben Sinne pag. 696: »Es verliert sich entweder gänzlich oder bleibt als ein gelbliches zusammengefallenes Säckchen, das zwischen dem Chorion und dem Amnion in dem Eiweissraum liegt, bis zur Geburtszeit zurück.« Bischoff fand zwar, wie oben angeführt, das Nabelbläschen in den Eihüllen eines reifen Kindes, er erwähnt auch in seiner *Entwicklungsgeschichte der Säugethiere und des Menschen*, pag. 143, dass dasselbe häufig noch selbst bis ans Ende der Schwangerschaft als ein kleines birnförmiges Bläschen sich finde, doch aber hält er diese Persistenz so sehr für Ausnahme, dass er das frühe Verschwinden des Nabelbläschens für einen wesentlichen Unterschied des Menscheneies vom Thierei erklärt (siehe oben).

Bock, *Handbuch der Anatomie des Menschen*, Leipzig 1840, II, p. 437, 438 sagt von der Vesicula umbilicalis: »und schwindet, wenn sich die Placenta gebildet hat, als ein nun unnöthiges Gebilde«, dann weiter: »Das Nabelbläschen wird jetzt welk, seine Wandungen fallen zusammen und das Contentum vertrocknet gleichsam. Sie selbst bleibt aber entweder in diesem Zustande während des ganzen Fruchtlebens, oder schwindet vor dem Ende desselben.

Joh. Müller, *Handb. der Physiologie des Menschen*, II, Coblenz 1840, sagt pag. 714 von dem Nabelbläschen: »Zuweilen ist es mit einem Faden noch an reifen Eiern aufzufinden, wie Mayer gezeigt hat.«

Arnold, *Handbuch der Anatomie des Menschen*, II. 2. Freiburg, 1851, sagt pag. 1196 und 1206, dass man das Nabelbläschen in den Eihüllen reifer Früchte öfters noch nebst dem Ductus omphalo-entericus antreffe. Funke dagegen in seinem *Lehrbuch der Physiologie*, Leipzig 1857, sagt Bd. II, pag. 928: »Die Reste des Nabelbläschens bestehen in dem zum langen dünnen Faden reducirten Ductus vitello-intestinalis und dem an die Peripherie gedrängten Rudiment des Bläschens selbst. Im völlig reifen Ei ist von beiden nicht eine Spur mehr aufzufinden.«

Von Geburtshelfern finde ich das Nabelbläschen des reifen Eies nur erwähnt bei Osiander und bei Kilian, der Erstere sagt in seinem *Handbuch der Entbindungskunst*, Tübingen 1829, I, pag. 433, dass man zwischen Amnion und Chorion die Stelle noch sehen könne, einer grossen Linse ähnlich, wo es früher gelegen habe, Kilian sagt in seiner *Geburtslehre*, Frankfurt 1839, I, pag. 111, das Nabelbläschen schwinde nicht so vollkommen, dass man es nicht auch noch am Ende der Schwangerschaft sehen könne. Die Uebrigen, bis auf die neueste Zeit, erwähnen entweder bei der Beschreibung des reifen Eies das Nabelbläschen überhaupt nicht, oder sagen ausdrücklich, dass dasselbe nicht mehr zu sehen sei, so z. B. Spiegelberg, *Lehrbuch der Geburtshülfe* 1858, pag. 58.

Gegenüber diesen widersprechenden Ansichten erschien es mir nicht unwichtig, durch Wiederaufnahme der Untersuchung an dem reichlich sich bietenden Material das Schicksal des Nabelbläschens endgültig festzustellen.

Ich untersuchte in grosser Anzahl die meiner Beobachtung in unversehrtem Zustande sich darbietenden Nachgeburten ausgetragener Kinder. In den ersten 150 Nachgeburten, wie sie der Reihe nach sich mir darboten, fand ich in 146 das Nabelbläschen, in den meisten davon war der Ductus omphalo-entericus mit blossem Auge, in allen durch das Mikroskop nachweisbar. Von den übrigen 4 Fällen erwies sich in zweien das Ei bei der Untersuchung dennoch als verletzt, indem der Ductus omphalo-entericus mit deutlich abgerissenem Ende nachgewiesen werden konnte; in den somit übrigbleibenden 2 Fällen, in denen ich weder den Ductus noch die Nabelblase fand, liegt mir die Vermuthung weit näher, dass die letztere entweder auch hier durch die Manipulation des Eies verloren gegangen sei, oder dass sie sich, obgleich vorhanden, der oft recht schwierigen Auffindung entzog, als dass sie in den Eihäuten wirklich nicht vorhanden gewesen sei. Uebrigens ist es ja möglich, dass ganz selten der Ductus omphalo-entericus und so auch die Nabelblase die Insertionsstelle des Nabelstranges in die Placenta nicht überragt und also dem Auge im Gewebe des Nabelstranges verborgen bleibt.

Nach dieser Zeit habe ich die Resultate meiner Nachsuchungen nicht mehr notirt, denn da ich wohl noch die doppelte Zahl menschlicher Nachgeburten auf das Nabelbläschen seitdem untersuchte, habe ich nur ein einziges Mal in scheinbar unverletzten Eihüllen dasselbe vermisst.

Das Nabelbläschen liegt, wie aus der Geschichte seiner Entwicklung sich mit Nothwendigkeit ergiebt, auch im ausgetragenen Ei zwischen Amnion und Chorion. Es ist daselbst eingebettet in das den Zwischenraum zwischen diesen Membranen ausfüllende Schleimgewebe, embryonale Bindegewebe, eine aus ziemlich reichlichen Bindegewebszellen, die im ausgetragenen Ei zum Theil in fettiger Metamorphose begriffen sind, und einer structurlosen Intercellularsubstanz bestehende, von mehr oder weniger zerstreuten, selten in Bündel angeordneten Fasern durchzogene Substanz, welche bald eine dickflüssige zähe Sulze darstellt, bald beide Membranen ziemlich fest aneinanderheftend zu einer dritten mittleren Membran, die auf kürzere Strecken abgezogen werden kann, sich gestaltet. Diese zwischen Amnion und Chorion gelegene Substanz ist übrigens, das muss hier erwähnt werden, nicht etwa Hoboken's membrana tertia, media, tenuissima. Wie schon Velpeau und Bischoff mit Recht bemerken, belegt Hoboken mit diesem Namen nichts Anderes als das Chorion selbst, indem er die Decidua allein, die bis dahin mit dem Chorion zusammengeworfen wurde, als Chorion beschreibt. Aus seiner sehr genauen Beschreibung der untersuchten Nachgeburten, namentlich pag. 125, 126 sq. und 157 und aus den für jene Zeit guten Abbildungen, namentlich Fig. 18, 19, 20 und 24, geht das unzweifelhaft hervor. Die hier in Rede stehende, Amnion und Chorion verbindende Substanz dagegen beschreibt meines Wissens zuerst Hunter a. a. O. S. 66 und zwar durchaus richtig. Später wurde dieselbe der Schauplatz vieler und eigenthümlicher Hypothesen, indem theils ihre Fasern für embryonale Gefässe, theils die durch künstliche Spaltung darstellbaren Lamellen als eigene Eigebilde und der zwischen denselben künstlich hergestellte Raum als Allantoishöhle gedeutet wurden. Sie ist weiter nichts als das seit der Bildung des Amnion in der Amnionfalte selbst, also zwischen Amnion, seröser Hülle und Dotter sich entwickelnde embryonale Bindegewebe.

In diesem Gewebe also muss auch im reifen Ei der Ueberrest des Dottersackes, das Nabelbläschen gesucht werden. Wenn dieses Gewebe jene gallertartige zähe Beschaffenheit hat, so bleibt es bei der Trennung der beiden Eihäute meist am Amnion haften, an der Aussenfläche des Amnion findet man daher auch in den allermeisten Fällen das Nabelbläschen. Hat dagegen jenes Gewebe eine mehr trockne, membranartige Beschaffenheit angenommen, so bleibt es bei der Trennung manchmal zum grössten Theil am Chorion haften, mit ihm das Nabelbläschen und hier, an der Innenfläche des an sich zwar dünnen, aussen aber von der dicken undurchsichtigen Decidua bekleideten Chorion ist es dann manchmal schwer, das Nabelbläschen aufzufinden.

In seiner Entfernung von der Stelle der Insertion des Nabelstranges in den Mutterkuchen variirt das Nabelbläschen bedeutend. Selten, vielleicht im 50sten Fall, liegt es im Bereich der Placenta (auf Taf. II, Fig. 1 ist ein solcher Fall abgebildet), meist dagegen mehrere Zolle von deren Rande entfernt, oft nahe dem entgegengesetzten Pol des Eies. Bei der sehr verschiedenen Länge des Nabelstranges lag nun die Vermuthung nicht fern, dass eine gewisse ausgleichende Beziehung zwischen der Länge des Nabelstranges und der Länge des frei am Amnion verlaufenden Theils des Ductus omphalo-entericus bestehe, dass also vielleicht die Länge des Ductus eine ziemlich constante sei. Die vergleichende Beobachtung bei einer grossen Zahl von Nachgeburten ergab aber, dass ein solches Verhältniss durchaus nicht überall besteht, bei kurzen wie bei langen Nabelsträngen kann das Nabelbläschen das eine Mal nah, das andre Mal weit von der Insertionsstelle liegen.

Dagegen ergab sich ein anderer Umstand als bedeutungsvoll für das Verhältniss des Ductus zum Nabelstrang und des Nabelstrangs zum Amnion, das ist die Anheftung des Nabelbläschens. Meist liegt das Nabelbläschen ziemlich locker in dem zwischen Amnion und Chorion gelegenen gelatinösen Gewebe. In diesen Fällen pflegt allerdings bei langem Nabelstrang das Bläschen näher der Insertionsstelle des Nabelstrangs in die Placenta zu liegen, bei kurzem Nabelstrang weiter entfernt von der Stelle seiner Insertion. Dergleichen locker angeheftete Nabelbläschen sind z. B. die in den Figuren 1, 4 Taf. I, 3, 4 Taf. IV und 2, 4 Taf. V abgebildeten. Sehr häufig aber ist das Nabelbläschen an das Amnion, seltener an das Chorion fest angeheftet, so dass man entweder schon mit blossem Auge, oder doch bei schwacher Vergrösserung die zahlreichen festeren Bindegewebsstränge von dem Bläschen aus durch das gallertartige Gewebe zu der Eihaut verlaufen sieht. Taf. I, Fig. 2, 3. In diesen Fällen steht die Länge des freien Ductus zu der des Nabelstranges in gar keinem compensatorischen Verhältniss, dagegen sieht man in solchen Fällen häufig, dass der Ductus den Nabelstrang verlässt, bevor derselbe die Placenta erreicht; mit dem Ductus verlässt an dieser Stelle natürlich auch das Amnion den Nabelstrang.

Die Morphologie dieses abweichenden Verhaltens scheint sehr einfach zu erklären. An jungen Embryonen von der 4ten bis zur 8ten Woche, wo zwischen Amnion und Chorion der Raum noch gross ist, und also die Nabelschnur aus dem Amnion hervortretend eine Strecke weit ohne Amnionscheide zum Chorion verläuft, sieht man meistentheils, vielleicht immer, den jetzt noch ziemlich kurzen Stiel des Nabelbläschens nahe der Umschlagungsstelle des Amnion den Nabelstrang verlassen, eine Strecke weit bevor der Letztere das Chorion an der späteren Pla-

centarstelle erreicht. Wie die Amnionblase in ihrem Wachsthum das übrige Ei einholt und die Peripherie des Chorion erreicht, erhält auch der Nabelstrang in seinem äusseren, früher nackten Ende seine Nabelschnurscheide bis zur Insertionsstelle. So wird durch das Voranschreiten der Nabelschnurscheide der inzwischen länger ausgezogene Ductus omphalo-entericus dem Nabelstrang in dessen ganzer Länge einverleibt, und wenn, wie wahrscheinlich, der ausgediente Dottergang zu wachsen aufhört zu einer Zeit, wo die Nabelgefässe noch in die Länge wachsen, so mag in den Fällen, wo das Nabelbläschen locker zwischen Amnion und Chorion liegt, dasselbe durch das spätere Wachsthum des Nabelstranges näher an dessen Insertionsstelle herangezogen werden.

Anders muss sich dies Verhältniss zwischen Nabelstrang und Dottergang gestalten, wenn der Dottersack zu der Zeit, wo das Amnion den Chorionraum noch nicht ausfüllt, in feste Adhärenz mit einer der beiden genannten Häute tritt. Das am Nabelstrang als Scheide desselben in der Richtung zur Placenta voranwachsende Amnion findet einen Widerstand an dem durch das Wachsthum der Eigebilde mehr und mehr sich spannenden Ductus omphalo-entericus. Da das Wachsthum des Amnion nicht aufzuhalten, der Nabelstrang aber im Ei frei beweglich ist, so wird der Nabelstrang von der Stelle an, wo der zu dem angehefteten Nabelbläschen gehende Ductus ihn verlässt, an dieser einen Seite der Amnionbekleidung entbehren müssen und, sobald das Amnion den ganzen Eiraum erfüllt hat, wird dieses meist kurze, auf der einen Seite nackte Ende des Nabelstranges gegen das Chorion (oder die Placenta) angedrückt werden. Taf. II zeigt an zwei Nachgeburten reifer Kinder dieses Verhalten, in Fig. 2 war das Nabelbläschen am Amnion, in Fig. 1 am Chorion auf der Placenta angeheftet, in beiden Präparaten verlässt das Amnion nebst dem Ductus, eine Falte bildend, den Nabelstrang vor dessen Insertion in die Placenta. Die zwei auf Taf. II abgebildeten sind ausgewählte, zur Demonstration besonders geeignete Fälle; in geringer Ausdehnung, ½ bis 2 Zoll vor der Insertion kommt aber dieses frühe Abtreten des Amnion an der einen Seite des Nabelstranges häufig vor und immer liegt in der so gebildeten Falte des Amnion der Ductus omphalo-entericus, so dass über den eben beschriebenen Ursprung derselben ein Zweifel wohl nicht besteht. Die Existenz einer niedrigen Amnionfalte, an der Seite der Insertion des Nabelstranges, wo der Ductus denselben verlässt, ist so häufig, dass ich es als ein wesentliches Erleichterungsmittel zur Auffindung des Bläschens empfehlen kann, bevor man Amnion und Chorion trennt, den Nabelstrang anzuziehen, damit eine etwa an der Stelle seiner Insertion entspringende Falte des Amnion deutlicher hervortritt. In der Richtung dieser Falte verläuft der Ductus omphaloentericus, und wenn derselbe nicht sofort dem unbewaffneten Auge sichtbar wird, so ist nun doch die Richtung angedeutet, in welcher das Nabelbläschen mit Sicherheit wird gefunden werden.

Dieses so häufig durch den Ductus omphalo-entericus modificirte Verhalten des Amnion zum Nabelstrang erweckte in mir die Vermuthung, dass auch bei wirklicher Insertio velamentosa des Nabelstranges der Ductus omphalo-entericus eine ähnliche Rolle spielen möchte.

Drei Placenten reifer Kinder mit velamentaler Insertion kamen seitdem zu meiner Beobachtung, in allen war das Verhalten des Ductus omphalo-entericus und der Vesicula umbilicalis ein die Vermuthung vollkommen bestätigendes.

Die erste dieser Nachgeburten ist auf Taf. III abgebildet; es ist die Placenta eines angeblich ausgetragenen im Febr. 1858 gebornen Kindes, welches sich aus dem einen, beim Blasensprung zerrissenen Umbilicalgefäss verblutete. An der Stelle, wo das Amnion den Nabelstrang verlässt, geht der 8 Centim. lange straffe Ductus omphalo-entericus zu der 5 Millim. grossen fest angehefteten Nabelblase. Von dieser Stelle an verlaufen die Nabelgefässe zwischen Amnion und Chorion; 9 Centimeter unterhalb treten sie auseinander, die Vene verläuft von da an 16, die Arterien mehrfach getheilt bis 34 Centimeter lang frei zwischen Amnion und Chorion zum Rand der 17 Centimeter im Durchmesser haltenden Placenta. Die zweite Nachgeburt mit velamentaler Insertion der Gefässe zeigte ganz dasselbe Verhalten des Dotterganges und Nabelbläschens. Auch in der dritten Nachgeburt, einem schönen injicirten Präparat velamental zur Placenta verlaufender Nabelgefässe in der Sammlung der Würzburger Gebäranstalt, welches mir durch die Güte des Herrn Geheimrath v. Scanzoni zu untersuchen gestattet war, fand ich von der Stelle aus, wo die Nabelgefässe aufhören einen Strang zu bilden, und einzeln zwischen Amnion und Chorion treten, den straffen kurzen Ductus omphalo-entericus zu dem fest angehefteten Nabelbläschen verlaufen. Ich zweifle kaum, dass in allen Nachgeburten mit velamentaler Insertion der Gefässe, wenn die Eihüllen noch vollständig vorhanden sind, dieses Verhalten des Ductus omphalo-ent. sich wird nachweisen lassen.

Grösse und Form des Nabelbläschens im reifen Ei sind sehr verschieden. Den längsten Durchmesser desselben, der meist in der Richtung des Dotterganges liegt, fand ich zwischen 3 und 10 Millimeter. Die lose zwischen Amnion und Chorion liegenden Nabelbläschen sind rund, oder oval, oder birnförmig gegen den Ductus hin ausgezogen; die fest angehefteten sind stark in die Länge, oder in die Breite, oder nach verschiedenen Richtungen hin verzogen, wie z. B. auf Taf. I Fig. 2 und 3, Taf. II Fig. 2 und Taf. III. Alle Nabelbläschen reifer Eier sind in der Richtung des Radius des Eies flach, so dass sie nach dem Amnion und Chorion zu ganz wenig nur prominiren. Die meisten sind am Rande durchscheinend, oft nur in der Mitte mit einer weisslichen Trübung versehen, wie Taf. I, Fig. 1, 2, 3 und Taf. V, Fig. 2 und 4, andere stellen ein gelbweisses undurchsichtiges solides Korn dar; dergleichen waren die Exemplare, welche Hoboken mit einem semen cannabinum in Form und Grösse vergleicht; so das auf Taf. I, Fig. 4 bei durchfallendem und die auf Taf. VI *v v* bei auffallendem Licht abgebildeten.

Die weissgelbe Masse, welche bald nur eine mittlere Trübung darstellt, bald die Hauptmasse des ganzen Bläschens ausmacht, zeigt sich unterm Mikroskop als zusammengesetzt aus theils kugligen, theils unregelmässig gestalteten stark lichtbrechenden Körperchen von sehr wechselnder Grösse.

Wo dieselben mehr einzeln liegen, also zum Beispiel am Rande einer nicht sehr starken mittleren Trübung sind dieselben stets sehr klein und stehen in Gruppen zusammen, die nach Grösse und Form einer mehr rundlichen oder mehr spindelförmigen Bindegewebszelle entsprechen. Wo dagegen die trübe weissgelbe Masse dicker liegt, besteht dieselbe aus grossen, dichtgedrängten Tropfen und Körnern stark lichtbrechender Substanz. Die Einwirkung von Reagentien lässt sich nur auf feinen Querschnitten gut controlliren. Der Abschnitt eines solchen ist

auf Taf. IV, Fig. 4 und 5 dargestellt. Aether oder kochender Alkohol löst einen grossen Theil der Masse und macht also das Präparat viel durchsichtiger, namentlich die in Form von Tropfen abgelagerte Masse verschwindet und erweist sich somit als Fett. Die zurückbleibende mehr körnige Masse löst sich bei Zusatz verdünnter Säuren mit lebhafter Luftentwicklung und erweist sich somit als aus kohlensauren Salzen bestehend. Es bleibt aufgequollenes Bindegewebe zurück, welches wenig Structur erkennen lässt.

Auf feinen Querschnitten, die ich zahlreich gemacht habe, Taf. V, Fig. 1 und 3 zeigen solche, ist ein Rest der ursprünglichen Höhle des Nabelbläschens meist nachzuweisen, namentlich wenn man den Schnitt in verdünnter Essigsäure aufquellen lässt und dann wieder mit Wasser ausspült. Von dem in früherer Zeit der Schwangerschaft die Wand des Dottersackes innen auskleidenden Epithel fand ich am Nabelbläschen des reifen Eies nie eine deutliche Spur. Die Höhle zeigt sich seltener als zusammenhängenden Raum, häufiger als maschenförmige Lücken zwischen einem Netz von Bindegewebssträngen, Taf. V, Fig. 3. Nie liegt in diesen Hohlräumen frei der vorhin beschriebene aus Fett und kohlensauren Salzen bestehende Inhalt, er ist vielmehr eingewebt in das die Wand oder das Maschengewebe constituirende Bindegewebe. Nur wenn die Ablagerungen sehr massenhaft sind, wie z. B. in dem Nabelbläschen Fig. 3, 4, 5 auf Taf. IV, scheint das ursprüngliche Gewebe vollständig verdrängt zu werden; auf feinen Schnitten fällt dann leicht ein Theil der trocknen Masse heraus und der Rest begrenzt dann einen künstlich hergestellten grossen mittleren Raum. Fig. 5 auf Taf. IV zeigt einen solchen durch das Nabelbläschen Fig. 3 bei xx geführten feinen Schnitt bei 300maliger Vergrösserung.

Wenn ohne nähere Prüfung von vornherein die Vermuthung nahe liegen konnte, die undurchsichtige Füllungsmasse der Nabelbläschen sei ein Rest des ursprünglichen Nabelbläscheninhalts, des Dotters; so wird durch die eben beschriebenen Resultate der mikroskopischen Untersuchung dagegen der Beweis geführt, dass diese Masse, wenigstens zum grössten Theil, Resultat einer Fettmetamorphose der Wand des Nabelbläschens und zwar der Bindegewebszellen dieser Wand ist. Auf der eben besprochenen Fig. 5 der Taf. IV namentlich ist sehr deutlich sichtbar, wie die in fettiger Metamorphose begriffenen Bindegewebszellen gegen die Mitte hin immer stärker gefüllt, immer dichter gedrängt liegen, wie dann das zwischenliegende Gewebe vollständig schwindet und endlich die Producte der fettigen Metamorphose zu grösseren Tropfen und Klumpen zusammengeschmolzen den charakteristischen Inhalt des Nabelbläschens ausmachen. Zerlegt man ein ganzes Nabelbläschen, namentlich ein solches, das nur eine mittlere Trübung zeigt, in feine Querschnitte, so kann man von allen Seiten her diese fortschreitende Veränderung der Bindegewebszellen mit grosser Deutlichkeit verfolgen.

Der Ductus omphalo-entericus ist meist in der Nähe des Nabelbläschens am deutlichsten, er läuft mehr oder minder deutlich bis zur Insertionsstelle des Nabelstranges. Von seiner sehr verschiedenen Länge war schon die Rede, er läuft meist in ziemlich gerader Richtung,

oft hat er aber auch beträchtliche Knickungen in seinem Verlauf und dann ist meist an dem Knie der Knickung eine Adhäsion an das Amnion mittelst eines Bindegewebsstranges nachzuweisen. S. Taf. I, Fig. 2. Während er an den meisten Stellen mit blossem Auge nur bei günstiger Beleuchtung als ganz feiner Faden an der Aussenfläche des Amnion nachzuweisen ist, so hat er meist an einzelnen Stellen breitere weisslich gefärbte Strecken, gleichsam Varicositäten, die seine Auffindung erleichtern. An diesen Stellen liegen im Innern des Ductus Massen ganz ähnlich dem Inhalt des Bläschens, nur dass dieselben weniger Fett enthalten und fast ausschliesslich aus kohlensauren Salzen bestehen. Aus diesem Grunde und weil in der Fettmetamorphose weit fortgeschrittene Nabelbläschen diese Varicositäten des Ductus am häufigsten zeigen, namentlich aber, weil an diesen Stellen die Wand des Ductus nicht mehr Fettmetamorphose der Bindegewebszellen als anderwärts zeigt, halte ich diese Concremente nicht für an Ort und Stelle entstanden, sondern für aus den Nabelbläschen stammend. Wie aus dem Nabelbläschen die Producte der in der Wand stattfindenden Fettmetamorphose in das Lumen des Ductus gelangen sollen, verliert das scheinbar Widersprechende, wenn man bedenkt, dass, wo die Fettmetamorphose weit fortschreitet, das Gewebe selbst verloren geht, und also freie Communication mit der Höhlung der Nabelblase hergestellt wird. Es lässt sich nun freilich nicht in der ganzen Länge des Ductus ein Lumen nachweisen, aber stellenweise existirt dasselbe auch noch am reifen Ei, namentlich in der Nähe der Nabelblase, wie auf dem doppelten Durchschnitt des Ductus Taf. V, Fig. 1 zu sehen ist.

Der Ductus besteht aus dichterem Bindegewebe als sonst in dem ganzen Raum zwischen Amnion und Chorion sich findet, dasselbe zeigt ziemlich parallele, deutlich fibrilläre Streifung. Auf Taf. IV, Fig. 1 ist eine Stelle des Ductus nahe am Nabelstrang, 11 Centimeter vom Nabelbläschen entfernt in Situ auf dem Amnion bei 300maliger Vergrösserung gezeichnet. Die Fettmetamorphose der Bindegewebszellen pflegt im Ductus nirgend weiter vorgeschritten zu sein, als sie es überhaupt im reifen Ei in dem ganzen Bindegewebe zwischen Amnion und Chorion ist. Die Contouren der Bindegewebszellen aber, die im freien Gewebe ausserhalb ziemlich kreisrund vielfach zu erkennen sind, fehlen hier meist und die Anordnung der Fettkörnchen zeigt, dass die Bindegewebszellen hier im Ductus spindelförmig waren. Fig. 2 zeigt den Ductus an derselben Stelle im Querschnitt; *a* ist das durchschnittene Amnion, *ae* dessen Epithel und *d* der Querschnitt des Ductus selbst. Ein Lumen war hier am Ductus nicht nachzuweisen.

Dass der von der Vesicula zum Nabelstrang gehende Faden der Ductus sei und nicht etwa Ueberbleibsel eines Vas omphalo-mesaraicum, ist aus den gegebenen Zeichnungen, namentlich aus der Art seines Ursprungs aus der Vesicula, siehe Taf. I, Fig. 1. 2, 3, wohl zweifellos. Der Ductus ist aber in selteneren Fällen von einem oder mehreren Strängen begleitet, welche ohne Zweifel jenen Gefässen angehören. Taf. I, Fig. 1, 5 und 6 zeigen solche Stränge. Bei Fig. 1 war selbst eine Verzweigung desselben am Rand der Vesicula wahrzunehmen. Blut fand ich jedoch in diesen begleitenden Strängen nie.

Eigenthümlich geformte Gebilde, die diesen Strängen und dem Ductus hier und dort an-

hängen, wie die Taf. I, Fig. 5, Taf. IV, Fig. 3 gezeichneten, und noch manche andere Formen harren noch einer Erklärung.

Bis in und durch den Nabelstrang reifer Früchte habe ich den Ductus omphalo-entericus nie mit Bestimmtheit nachweisen können. An eine Präparation des zarten Fadens in seinem Verlauf durch die straffe Sulze des Nabelstranges ist gar nicht zu denken. Auf feinen Querschnitten des getrockneten Nabelstranges findet man allerdings zuweilen ausser den Durchschnitten der drei grossen Nabelgefässe bald ein kleines Lumen, das man für den Ductus halten könnte, bald eine concentrische Lagerung der Faserzüge und Zellen der Sulze um einen Punct, in dessen Umgebung einige Fettmetamorphose stattgefunden hat, aber nie fand ich durch den ganzen Nabelstrang hindurch auf allen Querschnitten dieselbe Stelle wiederkehren, und muss daher schliessen, dass auf Strecken wenigstens jede Spur des Ductus innerhalb des Verlaufs durch den Nabelstrang verloren geht.

Es bleibt mir nun noch übrig, was ich im Eingang andeutete, die Wichtigkeit des persistirenden Nabelbläschens für genetische Deutung von Missbildungen näher zu erörtern. Es handelt sich nämlich um die Deutung gewisser Formen anomaler Duplicität der Axenorgane. In der Persistenz des Nabelbläschens noch im ausgetragenen Ei ist ein höchst werthvoller Prüfstein für die Ansichten, welche über Entstehung der Doppelmonstra aufgestellt worden sind, gefunden. Wenn die ältere, noch heut zuweilen vertheidigte Theorie der Verschmelzung in verschiedenen Eiern entstandener Embryonen richtig ist, so müssen nämlich in den Eihüllen eines jeden Doppelmonstrum zwei Nabelbläschen sich finden. Wenn dagegen jedes Doppelmonstrum das Product der Entwicklung eines Eies ist, wie unter Anderen ich behauptet habe (*Ueber anomale Duplicität der Axenorgane* in Virchow's *Archiv* 1855, Bd. VII. *Comptes rendus* 1855, Avril, und *Ueber die Entstehung der Doppelmonstra* in *Monatsschrift für Geburtskunde*, Bd. VII, 1856) so haben die Doppelmonstra der ersten Reihe (vordere Axenduplicität) vom Ischiopage abwärts, die der zweiten Reihe (hintere Axenduplicität) vom Janiceps abwärts, das heisst alle diejenigen, in welchen die Duplicität nicht weiter als in den genannten Formen geht, nur ein einziges Nabelbläschen und zwar mit einfachem Ductus omphalo-entericus. Die entwickeltsten Formen beider Reihen, die Pygopagen und Cephalopagen, deren Ursprung zwar ganz ohne Zweifel ebenfalls von einem einzigen Ei abzuleiten ist, im Verlaufe von deren Entwicklung aber die Darm- und Bauchwände jedes einzelnen der beiden Leiber gesondert auf der Keimblase sich schliessen, müssen jedenfalls zwei Dottergänge und, wenn meine pag. 499 und 505 in Virch. *Arch.* aufgestellte Ansicht von der Abschnürung des Dotters in zwei Hälften richtig ist, auch zwei Nabelblasen haben, welche letztere höchst wahrscheinlich nahe bei einander liegen, vielleicht noch zusammenhängen. Die Monstra der dritten Reihe (parallele Axenduplicität) werden sämmtlich an einfachem Dottergang ein gemeinsames Nabelbläschen haben.

Kurzum jedes Doppelmonstrum, welches einen gemeinsamen Darmnabel (meist auch gemeinsamen Gefäss- und Hautnabel) hat, besitzt ein einziges Nabelbläschen. Die zu den Gruppen der Pygopagen und Cephalopagen gehörigen Doppelmonstra dagegen, welche zwei-

nablig sind, haben sicher zwei Dottergänge, höchst wahrscheinlich auch zwei Nabelbläschen (siehe *Monatsschr.* a. a. O. p. 271, 275).

Dass Zwillinge, die zur Zeit der Geburt in einem Ei, das heisst in einem Chorion gelegen sind, auch in einem Ei entstanden sind, darüber stimmen heut wohl Alle überein. Haben solche Zwillinge dazu auch ein gemeinsames Amnion, so muss jeder seine eigene Nabelblase haben, denn wenn eine Trennung des Dotters in früher Zeit der Entwicklung nicht stattgefunden hätte, würde aus zwei so nahe bei einander auf derselben Keimhaut liegenden Embryonen nicht ein Zwillingspaar, sondern ein Doppelmonstrum, ein Pygopage, ein Cephalopage oder Sternopage, je nach der ursprünglichen Stellung der ersten Embryonalanlagen entstanden sein; vergl. darüber an den angeführten Orten Virch. *Arch.* p. 499, 505, 519, 521. Bei Zwillingen dagegen, um deren jeden ein Amnion wächst, wäre es denkbar, dass die Trennung des Dotters ausbliebe und doch getrennte Zwillinge entständen, doch werden auch solche Zwillinge wohl meist, wenn nicht immer, jeder seine Vesicula umbilicalis haben.

Es ist sehr zu bedauern, dass meist nur die Monstra selbst, selten oder nie ihre Eihüllen untersucht und aufbewahrt worden sind.

Mir ist nie die Gelegenheit geboten worden, die Nachgeburt eines Doppelmonstrum zu untersuchen. Auch die Nachgeburt von Zwillingen, die in einem Amnion lagen, sah ich nie. Zwillingsnachgeburten mit doppeltem Amnion in gemeinsamem Chorion habe ich mehreremale gesehen: da lagen jedesmal die beiden Nabelbläschen nicht weit von einander zu beiden Seiten der von den Amnien gebildeten Scheidewand und von ihnen liefen ziemlich parallel die Dottergänge zu den Insertionsstellen der Nabelstränge. Auf Taf. VI ist eine solche Nachgeburt abgebildet.

In den bekanntlich sehr viel häufiger zur Beobachtung kommenden Nachgeburten in getrennten Eiern gelegener Zwillinge fand ich stets die beiden Dottergänge in ganz verschiedenen Richtungen zu den weit aus einander liegenden Nabelbläschen verlaufen.

Erklärung der Figuren.

Taf. I.

Fig. 1. Nabelbläschen eines reifen Kindes, in seiner Lage auf dem Amnion bei durchfallendem Licht in 6facher Vergrösserung gezeichnet. Der bis an seine fast centrale Insertion vom Amnion rings umkleidete Nabelstrang war 67 Centimeter lang. Von seiner Insertionsstelle lief frei zwischen Amnion und Chorion ziemlich gestreckt der noch 15 Centimeter lange, mit einzelnen Erweiterungen versehene Dottergang zu dem rundlich gestalteten, ohne alle Anheftung im Schleimgewebe lose liegenden Nabelbläschen. Fettkörnchen und kohlensaure Salze bilden dicht gehäuft eine mittlere Trübung und liegen in zerstreuten Gruppen auch in dem peripherischen durchscheinenden Theil des platten Nabelbläschens. Auch im Dottergang liegen einzeln an erweiterten Stellen dergleichen Massen. Der Dottergang ist von 2 Fäden begleitet, deren einer am Nabelbläschen in vielfache Verzweigung ausläuft, wahrscheinlich der Ueberrest eines Vas omphalo-mesaraicum. Ein Lumen oder Inhalt war an demselben nicht aufzufinden. Siehe S. 13.

Fig. 2. Nabelbläschen eines reifen Kindes, unter gleichen Verhältnissen gezeichnet. Der Nabelstrang, 51 Centimeter lang, wurde an der einen Seite etwa 5 Centim. vor seiner Insertion in die Placenta vom Amnion verlassen. In der so gebildeten Amnionfalte verlief der Dottergang und erstreckte sich noch 20 Centimeter lang über die Aussenfläche des Amnion, an mehreren Stellen scharfe Knickungen bildend und an diesen Stellen durch feste Bindegewebsstränge an das Amnion geheftet, zu dem ganz unregelmässig gestalteten, durch zahlreiche Adhäsionen verzerrten, am Amnion sehr fest haftenden Nabelbläschen. Die Fettmetarmophose in diesem Nabelbläschen hat weitere Ausdehnung als in dem vorigen und erstreckt sich zum Theil in die genannten Bindegewebsstränge.

Fig. 3. Nabelbläschen eines reifen Kindes, wie die vorigen gezeichnet. Das Amnion verliess mit dem Dottergang den 54 Centim. langen Nabelstrang 7 Centim. vor dessen Insertion in die Placenta. Der Dottergang verlief am Amnion noch 19 Centim. lang zu dem fest am Amnion haftenden, durch zahlreiche bindegewebige Stränge quer verzogenen Nabelbläschen. Siehe S. 8.

Fig. 4. Nabelbläschen mit dem Dottergang aus den Eihüllen eines reifen Kindes. Das Nabelbläschen ist in ganzer Ausdehnung von den Producten fettiger Metamorphose eingenommen, welche demselben bei auffallendem Licht ein glänzend gelbweisses Ansehen geben. Der Dottersack zeigt zahlreiche Anschwellungen, welche im Innern Ablagerungen einer ähnlichen Masse zeigen. Derselbe ist in seiner ganzen Länge von einem zweiten Strang (Ueberrest eines Vas omphalo-mesaraicum) begleitet, der bei der zweimaligen Vergrösserung nicht zu unterscheiden ist. Auch dieser zweite Strang zeigt Auftreibungen. Bei *a* ist eine solche gelegen.

Fig. 5 zeigt diese Auftreibung des begleitenden Stranges (Fig. 4. *a*) bei 80facher Vergrösserung.

Fig. 6 zeigt bei gleicher Vergrösserung die Stelle *b* in Fig. 4. Der Dottergang hat hier in erweiterten Stellen seinen im reifen Ei ihm zukommenden Inhalt, fast ganz aus unregelmässigen Körnern kohlensaurer Salze bestehend. Der zweite, begleitende, Strang ist auch hier sichtbar. Siehe S. 12.

Taf. II.

Fig. 1. Ansicht von einem Theil der Placenta eines reifen Kindes in natürlicher Grösse, von der Innenfläche des Amnion gesehen. Das Amnion ist über die Insertionsstelle des Nabelstranges hin gespalten. Wo die Spalträndер aus einander gezogen sind, zeigt sich das ganz seltener Weise im Bereich der Placenta liegende Nabelbläschen *v*. Dasselbe ist dem Chorionüberzug der Placenta mässig fest angeheftet. Den 92 Centim. langen wenig gewundenen Nabelstrang verlässt 4 Centim. vor seiner Insertion das in Form einer Falte zur Placenta tretende Amnion; ebenso der in dieser Falte gelegene, 5 Centim. weit zum Nabelbläschen gehende Dottergang.

Fig. 2. Ansicht von einem Theil der Nachgeburt eines reifen Kindes, von der Innenfläche des Amnion gesehen, in natürlicher Grösse. Der Nabelstrang liegt im Verlauf von 7 Centim. von seiner Insertion an unmittelbar auf der Placenta und dem Chorion auf. Erst von hier an bekleidet ihn das Amnion als vollkommne Scheide. Wo das Amnion den Nabelstrang verlässt, verlässt ihn auch der Dottergang, der von hier zu dem fest an das Amnion gehefteten Nabelbläschen *v* sich erstreckt. Siehe S. 8.

Taf. III.

Die Nachgeburt eines ausgetragenen Kindes, welches durch Zerreissung eines der zwischen den Eihäuten verlaufenden Nabelgefässe beim Blasensprung sich verblutete. Der Nabelstrang war (ohne das am Kind gebliebene, muthmaasslich 8 bis 10 Centim. lange Ende) 25 Centim. weit ringsum von der Amnionscheide regelmässig bekleidet (von dieser ganzen Strecke befinden sich nur die letzten 3 Centimeter auf der Figur). Dann verlässt ihn auf der einen Seite das Amnion, mit ihm der Dottergang, welcher nur 7½ Centim. lang ziemlich gestreckt zu dem 5 Millim. grossen, sehr fest an das Amnion gehefteten Nabelbläschen *v* geht. 9 Centim. unterhalb dieser Stelle treten die Nabelgefässe aus einander, um einzeln zwischen Amnion und Chorion, die Vene 16 Centim. lang, die Arterien mehrfach getheilt bis 34 Centim. lang, zu gegenüberliegenden Stellen des Randes der Placenta zu verlaufen, deren grösster Durchmesser 17 Centim. beträgt. Siehe S. 9 u. 10.

Taf. IV.

Fig. 1. Ein Stück des Dotterganges aus der Nachgeburt eines reifen Kindes, dicht am Nabelstrang, in seiner Lage auf dem Amnion, 300mal vergrössert. Das fibrilläre, parallelstreifige Bindegewebe des Dotterganges sticht deutlich ab gegen das nur einzelne hierhin und dorthin verlaufende Fasern führende umgebende Schleimgewebe. Die Bindegewebszelllen, dort spindelförmig, hier rundlich, sind in fettiger Metamorphose zerfallen.

Fig. 2. Querschnitt durch den auf dem Amnion liegenden Dottergang an derselben Stelle. *d* der Dottergang, *a* Amnion, *ae* Epithel des Amnion. Die Bindegewebszellen wie auch das Epilhel des Amnion sind, wie im reifen Ei stets, in fettiger Metamorphose begriffen. Ein Lumen des Dotterganges liess sich an dieser Stelle nicht nachweisen, auch nicht durch Behandlung mit verdünnter Essigsäure und nachfolgende Auswaschung mit Wasser. Siehe S. 12.

Fig. 3. Das zu diesem Dottergang gehörige Nabelbläschen. Dasselbe zeigt geringe Menge aus grösseren Fetttropfen bestehenden Inhalts. Reichliche Fettmetamorphose mit gleichen Producten hat im umgebenden Schleimgewebe stattgefunden.

Fig. 4. Das Nabelbläschen aus einem andern reifen Ei. Sehr reichliche Producte fettiger Metamorphose in der Mitte des Bläschens. An der Ausgangsstelle des Dotterganges eigenthümliche verschlungene Gebilde, deren Natur nicht deutlich ist, die sich übrigens öfters finden: der Dottergang selbst in seinem Anfangstheil sehr weit.

Fig. 5. Ein in der Richtung *x*—*x* durch das eben beschriebene Nabelbläschen geführter Querschnitt. Die fettige Masse in der Mitte ist zum Theil herausgefallen.

Fig. 6. Eine Partie desselben Querschnitts bei 300maliger Vergrösserung. *ae* Amnionepithel, *a* Amnion, dann folgt eine Schicht Schleimgewebe, das Uebrige ist Nabelbläschen. Nach der Peripherie des Bläschens zu, in der Figur rechts, sowie an der Amnion- und an der Chorion-Fläche des Bläschens, oben und rechts unten in der Figur, ist der fettige Zerfall der Bindegewebszellen nicht sehr weit vorgeschritten, je weiter man gegen die Mitte des Bläschens geht, desto dichter gedrängt liegen die in Fett umgewandelten Zellen, bis in der Mitte die Producte des Zerfalls derselben, ohne alle Kenntlichkeit der Zellencontouren als grosse Fetttropfen und Körnerhaufen den ganzen Raum einnehmen, in welchem auch von Intercellularsubstanz nichts mehr zu erkennen ist. Am linken Rand der Figur beginnt die Lücke, wo die Masse bei Anfertigung des Schnittes herausgefallen ist. Siehe S. 11.

Taf. V.

Fig. 1. Querschnitt durch das Fig. 2 derselben Tafel dargestellte Nabelbläschen eines ausgetragenen Kindes. *a a* Amnion, *b* Nabelbläschen, *d d* der durch den Schnitt zweimal getroffene Dottergang. Der Schnitt ist, wie in Fig 2 angedeutet, am Rande der mittleren Trübung geführt. Man erkennt auf dem Durchschnitt die an den meisten Stellen völlig zusammengefallene Höhle des Bläschens, welche durchaus leer ist; vom ursprünglichen Epithel derselben war auch mit stärkeren Vergrösserungen keine Spur zu erkennen. Die eingestreute körnige Masse zeigt auch in dieser Figur durch ihre Gruppirung den Ursprung aus fettiger Metamorphose der Bindegewebszellen der Wand. Siehe S. 11.

Fig. 2. Dasselbe Nabelbläschen in natürlicher Grösse. Der Pfeil deutet die Richtung des Schnittes an.

Fig. 3. Querschnitt durch das Fig. 4 dargestellte Nabelbläschen eines reifen Kindes, mit verdünnter Essigsäure behandelt und darauf mit Wasser ausgewaschen. Die dunkle Linie *a a* ist das fettreiche Amnionepithel, dann folgt das Amnion, dann das Bläschen. Zwischen dessen beiden Wänden ist durch die angeführte Behandlung ein Zwischenraum zu Stande gekommen, der nirgends mit Deutlichkeit die Begrenzung der ursprünglichen Höhle, dagegen ein Netz von Bindegewebssträngen erkennen lässt, welche von der einen Wand zur andern ziehen. Eine scharf begrenzte Stelle dieses Bindegewebes ist fettig degenerirt. Siehe S. 11.

Fig. 4. Dasselbe Nabelbläschen in natürlicher Grösse Der Pfeil deutet die Richtung an, in welcher der Querschnitt Fig. 3 genommen wurde.

Taf. VI.

Das Ei männlicher, 6 Wochen vor der Reife geborner Zwillinge.

a. a. Innenfläche jedes der beiden Amnien.

c. Innenfläche des gemeinsamen Chorion.

a a. Duplicatur der Amnien, die Scheidewand der beiden Embryofächer bildend, welche sich in der Richtung nach *a'* fortsetzt.

f. f. Nabelstränge.

d. Decidua — bekleidete Aussenfläche des Chorion.

p. Uterinfläche der Placenta.

v. v. Die beiden Nabelbläschen, welche nahe bei einander gelegen zu Seiten der Amnionscheidewand gelegen sind. Von jedem geht zu einem der Nabelstränge der Dottergang.

Druck von Breitkopf und Härtel in Leipzig.

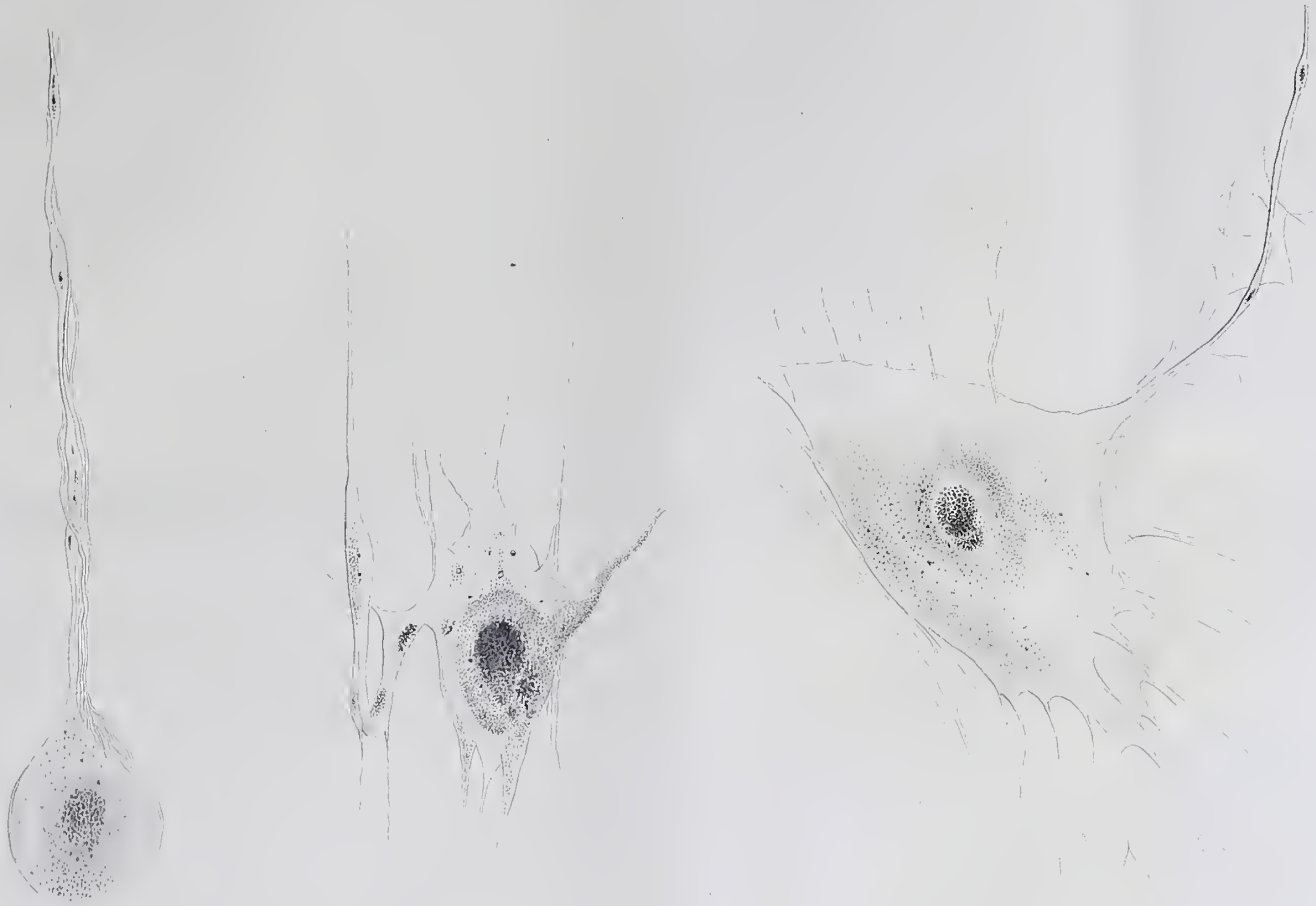

Fig. 1.
6/1

Fig. 2.
6/1

Fig. 3.
6/1

Fig. 4.
2/1

Fig. 5.
50/1

Fig. 6.
50/1

Lith. Inst. v. Benj. Fischer, Bern.

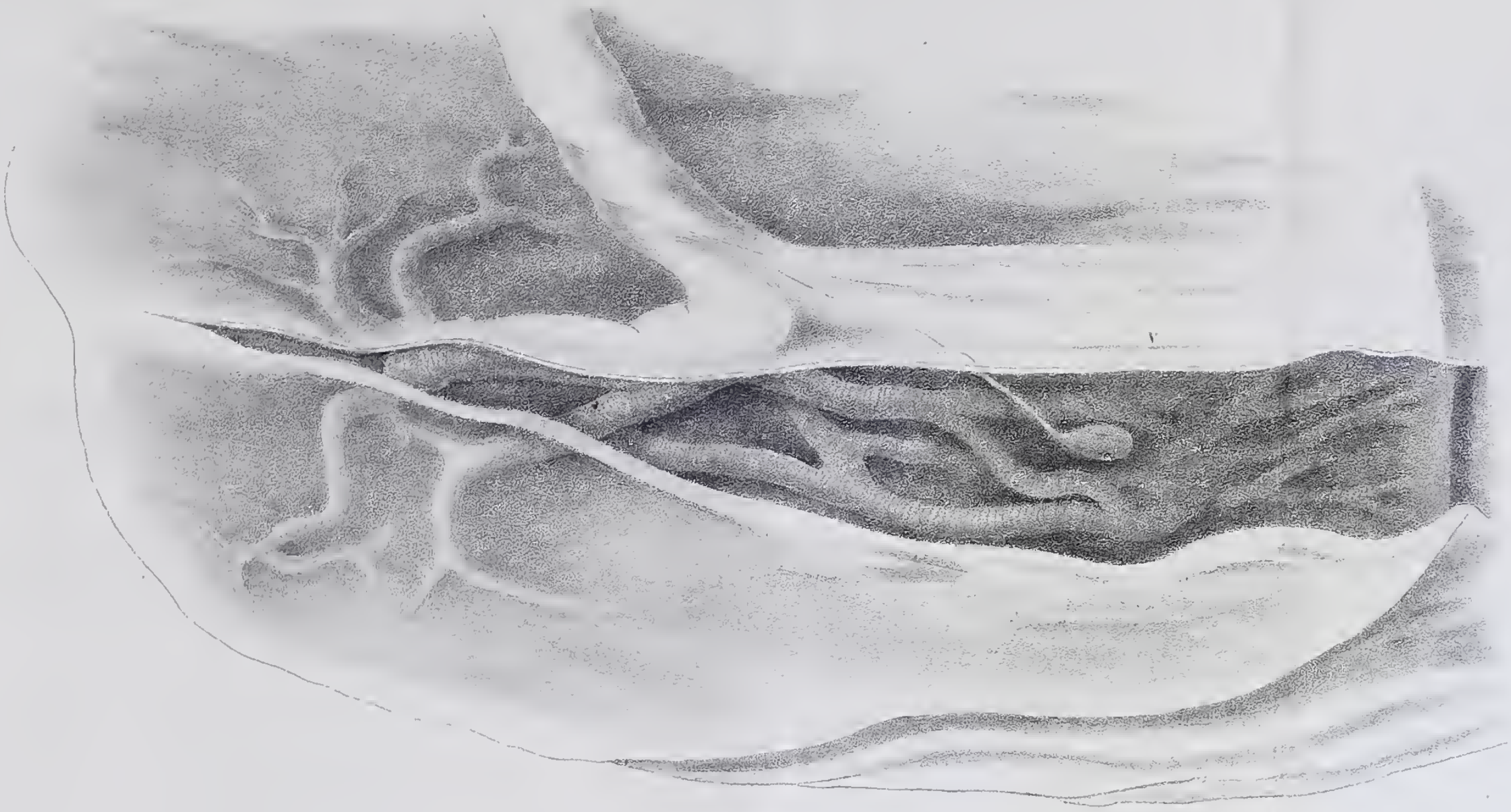

Fig. 1.

Fig. 2.

B Schultze gez.

Lith. Inst. v. Henry & Cohen in Bonn



Fig. 1.
300/1

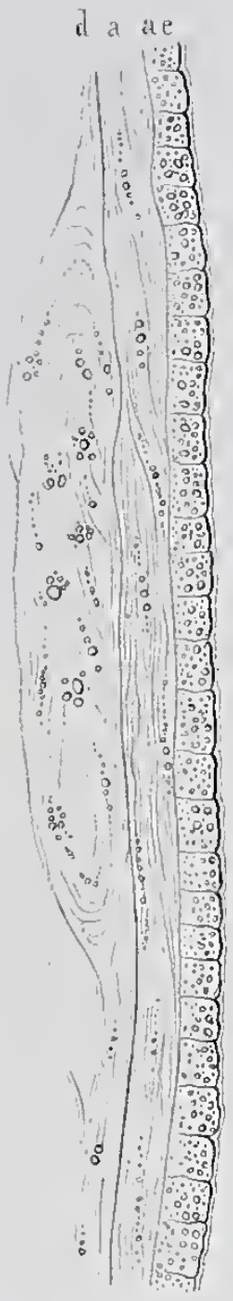

Fig. 2.
300/1

Fig. 3.
5/1

Fig. 4.
12/1

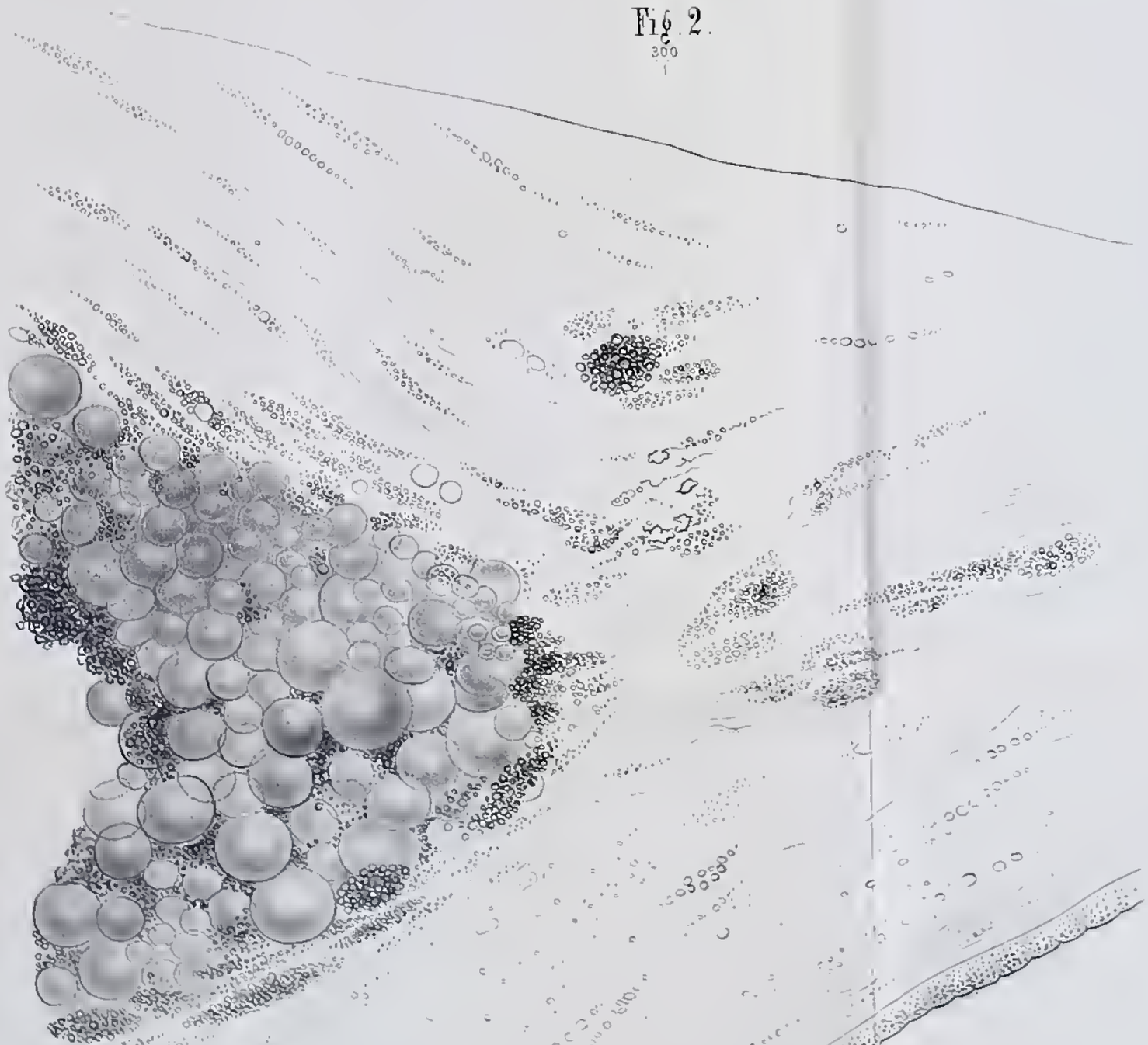

Fig. 5.
10/1

Fig. 6.
95/1

Fig. 1.

Fig. 2.
$\frac{1}{1}$

Fig. 4.
$\frac{1}{1}$

Fig. 5.

c
a
v
a
f
v
f
a a
p
d
a'